



Ateneo Clínico

Dra. Cichello Florencia
Residencia de Cardiología
Hospital Dr. Cosme Argerich
21/11/2018

NOMBRE	EDAD	SEXO	FECHA INGRESO	FECHA EGRESO
E.G.	38	Femenino	02/09/2016	08/09/2016

Motivo de Consulta:

Ángor

Enfermedad Actual:

Paciente que consulta por presentar ángor característico, de intensidad 7 en 10, de clase funcional variable, asociado a disnea de una semana de evolución.

Allí se interpreta probable angina reciente comienzo, por lo que se decide internación en sala de Cardiología.

ANTECEDENTES

Antecedentes de enfermedad actual:

- IAM en Julio de 2016, no revascularizado, diagnosticado en Hospital Gandulfo por clínica y enzimas positivas. (CK 1187/ Mb 97)

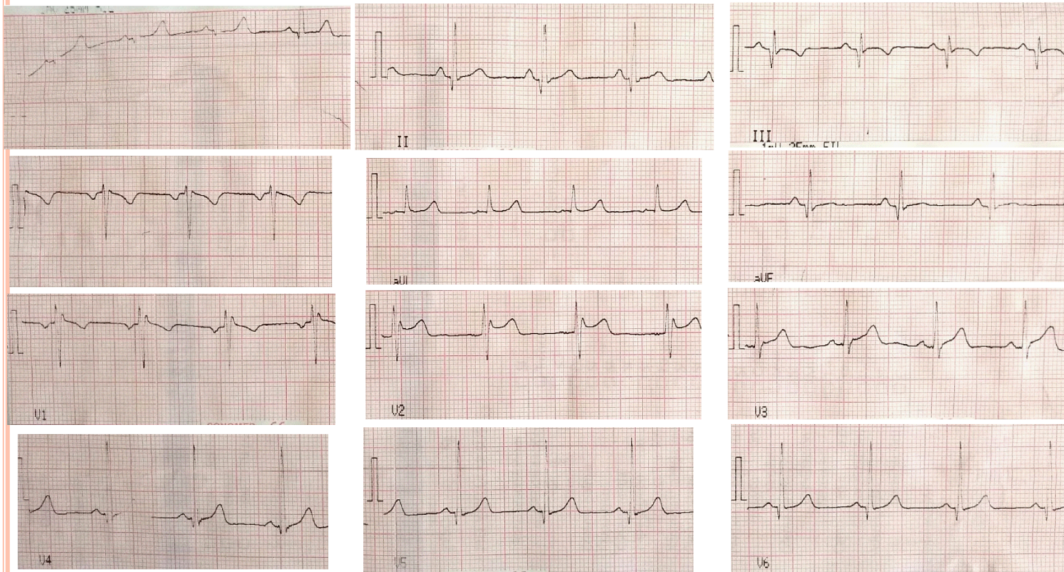
Factores de riesgo cardiovascular

- Ex tabaquista
- Estrés

Otros antecedentes

- Hipotiroidismo
- Gestas 7, cesáreas 2, abortos 5.

ESTUDIOS PREVIOS-HOSPITAL GANDULFO



TRATAMIENTO HABITUAL

- Aspirina 100 mg día
- Clopidogrel 75 mg día
- Carvedilol 12,5 mg cada 12 hs
- Enalapril 2,5 mg cada 12 hs



EXAMEN FÍSICO DE INGRESO A SALA

TA	FC	FR	T°	Peso	Altura	IMC
112-63 mmHg	75 lpm	18 cpm	36°C	64 kg	1,60 m	25

Cardiovascular: Buena perfusión periférica, ingurgitación yugular 1/3, con colapso inspiratorio, reflujo hepato-yugular negativo, choque de punta 4to EIC izquierdo en LMC, R1 y R2 en 4 focos, normofonéticos, silencios libres, pulsos periféricos regulares y simétricos.

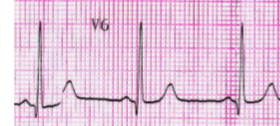
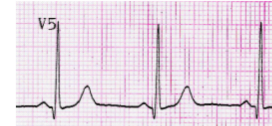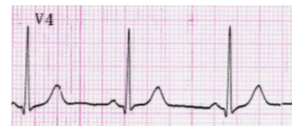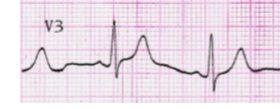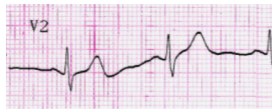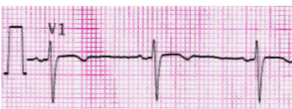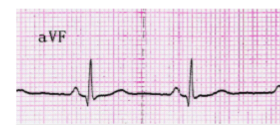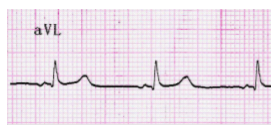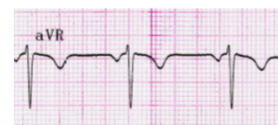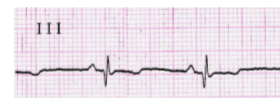
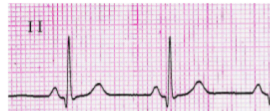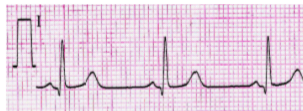Respiratorio: Buena mecánica ventilatoria, buena entrada de aire bilateral, sin ruidos agregados.

Neurológico: Lúcida, sin signos de foco motor, sensitivo ni meníngeo.

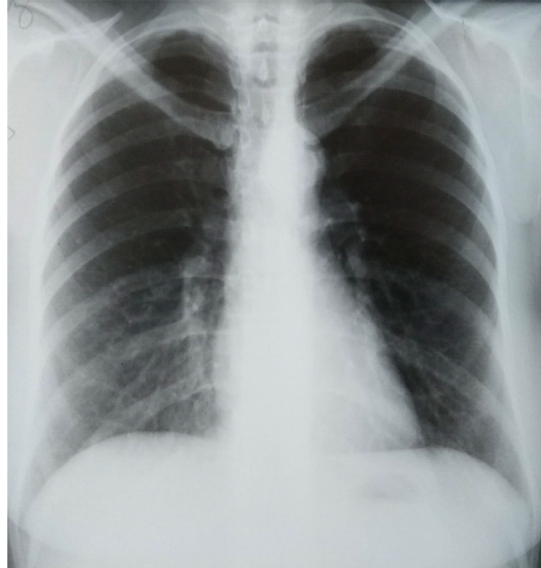
Gastrointestinal: Abdomen blando, depresible, indoloro, RHA positivos.

Piel y partes blandas: sin edemas periféricos.

ECG DE INGRESO



RADIOGRAFÍA DE TÓRAX DE INGRESO



EVOLUCIÓN EN SALA DE CARDIOLOGÍA 02/09 AL 08/09

- Evoluciona hemodinámicamente estable, sin presentar ángor ni equivalentes anginosos.
- Se realizan ecocardiograma y cinecoronariografía.

ECOCARDIOGRAMA TRANSTORÁCICO 05/09/2017

DDVI	DSVI	SIV	PP
46 mm	28 mm	10 mm	6 mm

- Fey normal, sin alteraciones segmentarias de la contracción
- Deformación longitudinal global normal
- Insuficiencia mitral leve
- Patrón de relajación normal

CINECORONARIOGRAFÍA 7/9/16

- Arterias coronarias sin lesiones angiográficamente significativas
- Función ventricular izquierda deteriorada en grado leve

EVOLUCIÓN EN SALA DE CARDIOLOGÍA 02/09 AL 08/09

- Se interpreta infarto con coronarias normales, probable vasoespasmó, por lo que se inicia tratamiento con bloqueantes cálcicos.
- Por buena evolución el día 08/09 se decide otorgar alta hospitalaria con seguimiento por consultorios externos.

MEDICACIÓN AL ALTA

- Diltiazem AP 90 mg día
- Levotiroxina 50 ugr día

LABORATORIOS

FECHA	Ingreso 02/09/2016	Control 07/11/2018
Hto	34	39,6
Glóbulos blancos	9100	7300
Plaquetas	166.000	201.000
Glucemia	89	96
Urea	23	30
Creatinina	0,58	0,69
Colesterol	113	
HDL/ LDL	50/48	
Triglicéridos	73	
Hb glicosilada	5,2	
TP / KPTT/ RIN	92%/ 32/ 1,03	109%/ 27/ 0,91
Na / K / Cl	142/ 4,09/ 100	143/ 4,3/ 100
CK	86	121
Troponina	< 50 mg/l	
TSH	4,58 uUI/ml	3,40 uUI/ml



SEGUIMIENTO AMBULATORIO

SEGUIMIENTO CONSULTORIOS EXTERNOS

- Para lograr una aproximación diagnóstica se realizan estudios complementarios de manera ambulatoria:

SEGUIMIENTO CONSULTORIOS EXTERNOS

❖ Auto anticuerpos:

- Anticuerpos anticardiolipina IgG e IgM: negativos
- Factor VII: 287% (aumentado)
- Factor de von Willebrand: 139% (normal)
- Resultado de inhibidor lúpico: negativo
- Factor reumatoideo: 0 UI/ml
- C3: 153 mg/dl
- C4: 39 mg/dl

SPECT EN REPOSO Y ESFUERZO

- Fey 69% VFD 92% VFS 28%
- Motilidad y engrosamiento conservados
- Sin evidencia de desarrollo de isquemia miocárdica

RESONANCIA MAGNÉTICA 06/01/2017

- VI de dimensiones, espesor parietal, motilidad y función sistólica conservadas. Fey 63%
- Trabeculaciones laterales, inferior, anterior y apical sin reunir criterios para VI no compactado
- No presenta signos compatibles con edema de miocardio
- En las secuencias de realce tardío se evidencian signos compatibles con necrosis a nivel subendocárdico en el segmento inferior medio ventricular. La misma ocupa 50% del espesor parietal

HOLTER 24 HS

- Ritmo sinusal durante todo el estudio
- ESV poco frecuentes
- EV no se observan
- Sin cambios en la repolarización ventricular
- Sin otros hallazgos

SEGUIMIENTO CONSULTORIOS EXTERNOS

- Se interpreta como angina secundaria a vasoespasma, por lo que continua mismo tratamiento.
- En la actualidad, la paciente presenta episodios aislados de precordialgia que podrían interpretarse como angina de variable clase funcional (CF I-II), con mejoría sintomática posterior al tratamiento con bloqueantes cálcicos, y sin respuesta a nitratos.